

ЭПИКРИЗ

Страница 1 из 2

Клиника Хадасса

Выписка №: 3818997-9	Имя: АЛИКОВА АМИНА	Дата поступления:	21.02.2023 г.
Адрес: DDDD	Год рождения: 2018	Дата выписки:	21.02.2023 г.
	Пол: ЖЕНСКИЙ	Отделение:	ПЛАСТИЧЕСКАЯ ХИРУРГИЯ

ДИАГНОЗ

- РУБЦОВОЕ СОСТОЯНИЕ И ФИБРОЗ КОЖИ
- ПОД НАБЛЮДЕНИЕ

ПРОЦЕДУРЫ

- УДАЛЕНИЕ ТКАНЕВОГО ЭКСПАНДЕРА С ОБЛАСТИ СПИНЫ И ЖИВОТА 31.01.2023 г.
- УДАЛЕНИЕ ТКАНЕВОГО ЭКСПАНДЕРА С ПРАВОЙ ЧАСТИ ГОЛОВЫ И ШЕИ 31.01.2023 г.
- ПЕРЕМЕЩЕНИЕ ВДОЛЬ ГРУДНОЙ СТЕНКИ НОЖКИ ИЛИ ЛОСКУТА ИМПЛАНТАТА 31.01.2023 г.
- РАССЛАБЛЕНИЕ РУБЦОВОЙ ИЛИ МЕМБРАННОЙ КОНТРАКТУРЫ КОЖИ 31.01.2023 г.

РЕАКТИВНОСТЬ

известные реактивности не наблюдались

ТЕЧЕНИЕ ЗАБОЛЕВАНИЯ

Пациент женского пола возрастом 6 (10) лет.
В целом здоровый.
Медикаменты не принимает.
Известные аллергические реакции отсутствуют.
Вакцинация проводилась в соответствии с возрастом.

Три года назад произошел глубокий ожог правой части грудной стенки, правой подмышечной впадины и правой руки. Перенесла две операции по пересадке кожи и устранению контрактур в России.

11.11.2022 г. под общей анестезией проведен первый этап первого раунда внедрения тканевых экспандеров в правую часть грудной стенки, правую верхнюю часть брюшной стенки и левую часть грудной стенки. Операция прошла без осложнений.

* пациентка прошла курс подкачек тканевых экспандеров
31.01.2023 г. под общей анестезией проведен второй этап первого раунда удаления тканевых экспандеров из правой и левой частей грудной клетки и правой брюшной стенки, иссечение рубцовой ткани и реконструкция лоскутами-расширителями.
Были внедрены три дренажа JP.

Операция и послеоперационный период прошли успешно, без каких-либо неблагоприятных осложнений

21.02.2023 г.
Самочувствие хорошее, жалобы отсутствуют/гиперемия отсутствует

Пациентке сняли швы под действием седативных препаратов/хирургическая рана здоровая, без воспалений.

Биопсия после операции: старая рубцовая ткань

Версия номер: 0 Отчет номер:

47219373

ЭПИКРИЗ

Страница 2 из 2

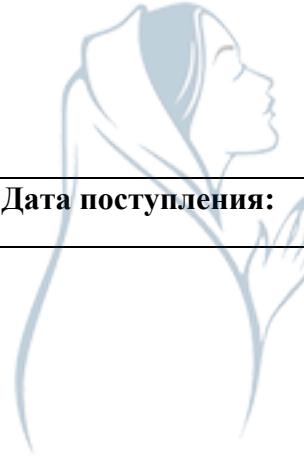
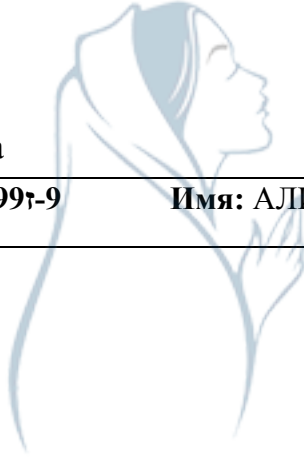
Клиника Хадасса

Выписка №: 3818997-9

Имя: АЛИКОВА АМИНА

Дата поступления:

21.02.2023 г.



Благотворительный фонд
«Ксения Спасает Жизни»

Благотворительный фонд
«Ксения Спасает Жизни»

Рекомендации:

Продолжать наблюдение у профессора Маргулиса в соответствии с графиком. Согласовать время приема с Изабеллой.

Крем KELO-COTE можно наносить на шрамы только через неделю, один раз в день в течение 3 месяцев

Лечащий врач:

Д-р КАСТРО АВРААМ, Лицензия №: 117/л ***Электронная подпись***



Благотворительный фонд
«Ксения Спасает Жизни»

Благотворительный фонд
«Ксения Спасает Жизни»

