



phone 02 - 6776530
fax 02 - 6776130

[/http://www.hadassah.org.il](http://www.hadassah.org.il)

02 - 6776530
02 - 6776130

טלפון
פקס

מס' רשומה : 6-428087ז

שם פרטי : ILIA

שם משפחה : DOLGIKH

כתובת :
טלפון :

שם האב : UNKNOWN
תאריך לידה : 2014

מין : זכר

תאריך רישום : 15/03/2023 15:33

מספר רישום : C202301222

רופא שולח : דר' כהן הודיה

תאריך לקיחה : לא הוקלד

גורם שולח : בריאות פלוס

תאריך תשובה : 20/03/2023

הדגימות שהתקבלו

- 1: CSF
- 2: Pleural effusion

נתונים קליניים

for a second opinion / consultation

בדיקות פתולוגיות קודמות
ע"כ-202316402

ממצאי הבדיקה ההיסטופתולוגית

*** דגימה 1 ***

ממצא מאקרסקופי

Received (from Akdeniz University Hospital - Turkey Hospital) is slides labeled S-2569/23. The slide is accompanied by a pathological report relating them to the patient.

ממצא מיקרוסקופי

Few small lymphocytes.
No malignancy.

אבחנה פתולוגית

See Pathology Microscopic

*** דגימה 2 ***

ממצא מאקרסקופי

Received (from Akdeniz University Hospital - Turkey Hospital) is slides labeled S-2372/23. The slide is accompanied by a pathological report relating them to the patient.

ממצא מיקרוסקופי

Blood, small lymphocytes and mesothelial cells.
No malignancy.



שם משפחה: DOLGIKH שם פרטי: ILIA מס' רשומה: 6 - 428087ז : מס' רישום 202301222

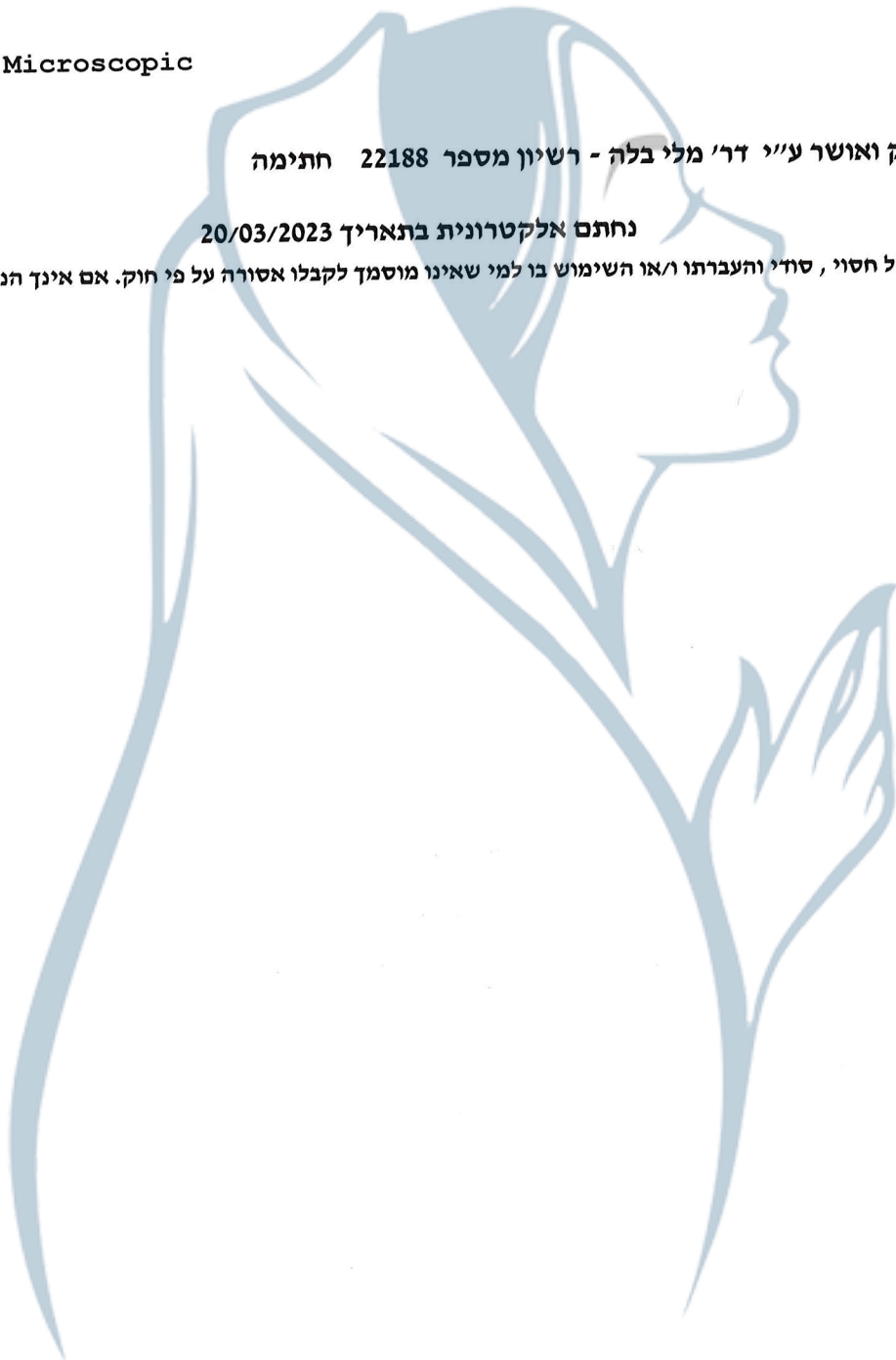
אבחנה פתולוגית

See Pathology Microscopic

נבדק ואושר ע"י דר' מלי בלה - רשיון מספר 22188 חתימה _____ .

נחתם אלקטרונית בתאריך 20/03/2023

המידע שלעיל חסוי , סודי והעברתו /או השימוש בו למי שאינו מוסמך לקבלו אסורה על פי חוק. אם אינך הנמען , אנא הודע לשולח



Фамилия	: Долгих	Псевдоним	:	Илья	Id No	4280871 - 6
Имя отца					Адрес	Неизвестно
D.O.B	2014	Се	мужч	ина	Телефон	
Регистрационный номер	202316402	кс			нет	14:25 15/03/2023
Направляющий врач	Доктор Коэн				D.представлен	
Ходая Отделение/клиника		olb0			D.	לא צוין
D?1I*72					процедура	19/03/2023
					Дата выхода	

Представленный образец

- 1: Костный мозг
- 2: Лимфатические узлы для получения второго мнения / консультации

Клиническая информация

- 1: Недостаточность субкортикального костного мозга
- 2: Острая Т-клеточная лимфообластная лимфома предшественника

Дополнительные записи о патологии

C202301222 -o "u

Отчет о патологии

--- Номер образца 1 ---

Патологоанатомический, грубый

Получен (из госпиталя университета Акдениз - госпиталь Турции) парафиновый блок с маркировкой B5111/23. Блок сопровождается патологоанатомическим заключением, относящимся к пациенту.

Патолопв, микроскопический

Гистологический слайд, подготовленный в нашем отделении из парафинового блока, полученного из больницы университета Акдениз, Турция, с маркировкой B5111/23, биопсия костного мозга, ревизия:


- Ядро ткани, состоящее из жировой ткани, полосатой мышцы, коллагеновой ткани и небольшого количества хряща; кость или костный мозг в образце отсутствуют

- ИHC пятна для CD20, CD3, Tdt были исследованы

Патологоанатомический диагноз

См. Патология Микроскопическая





202316402 O16/*1 'UD :

Фамилия : Долгих Псевдоним : Id 428087t - 6
Илья No

--- Образец номер 2...

Патолог, брутто

Получен (из госпиталя Университета Акдениз - госпиталь Турции) парафиновый блок с маркировкой B5354/23. Блок сопровождается патологоанатомическим заключением, относящимся к пациенту.

Патология, микроскопическая

Гистологический слайд, подготовленный в нашем отделении из парафинового блока, полученного из Университетской больницы Акдениз, Турция, маркировка B5354/23, биопсия лимфатического узла, ревизия:

- Крошечный фрагмент ткани, инфильтрированный и замещенный лимфобластами, которые выделяются ИHC окрашиванием на CD3 и Tdt и не окрашиваются на CD20

- Диагноз: Соответствует Т-лимфобластной лимфоме/острой лимфобластной лейкемии

Патологический диагноз

См. Патология Микроскопическая

Профессор Амир Ил

Отчет в электронном виде Подписано: 19/03/2023

Это сообщение может содержать информацию, которая является конфиденциальной и не подлежит разглашению в соответствии с законом.

Если вы не являетесь законным получателем данного сообщения, пожалуйста, сообщите об этом отправителю.