

Израиль
Министерство здравоохранения
Медицинский Центр «Шива»
Детская больница им. Эдмонда и Лилли Сафра
Аффилирован к медицинскому факультету им. Саклера,
Тель-Авивский университет
Тель-Хашомер, 52621, Израиль
ИН: 8801061530

Отделение детской гемато-онкологии

Конфиденциальная медицинская информация

Директор: проф. Амос Торен

Тел. 03-5303037

Ответственная медсестра: Михель Зингер

Тел. 03-5303020

Заключение медицинского осмотра

Семкин Дмитрий 8801061530

Мальчик 5 лет и 1 месяц.

Адрес: Медицинский туризм, Рамат Ган

Номер истории болезни: 22098581

Дата осмотра: 08.12.2022 10:15

Вид консультации: обычная

Онкологические диагнозы:

- **Нейробластома (рак) 194.0**
- **Химиотерапия (процедура) (V58.11) T/I + dinutuximab beta + GMCSF 4 курса**
- **Иммунотерапия (процедура) (V58/12) + dinutuximab beta + GM-CSF 4 курса**

Аллергические реакции:

Название препарата	Дата	Реакция
Эритроциты	24.10.2022	Сыпь

Не известно об аллергических реакциях на вещества.

Врачебный осмотр и рекомендации:

Дата и время	Тема	ФИО врача	Детали
--------------	------	-----------	--------

08.12.2022
11:58

Д-р Хана
Голан
Мед
лицензия
№ 22458

Мальчик в возрасте 5 лет, медицинский туризм.
Рецидив нейробластомы, рефрактерной к химиотерапии.
На данный момент после пятого курса химио-иммунотерапии - Темодал, Иринотекан и антитела анти-GD2 с последующим GMCSF.
Последний курс пройден 15.11.2022
Во время курса была лихорадка 39,5 в последние два дня, сыпи не было.
01.12 - Выполнена ПЭТ F-DOPA, которая была обсуждена вчера на совещании с врачами рентгенологами -
Наблюдается дальнейшее улучшение и регресс образований, но оставшаяся часть опухоли еще не операбельна.
В связи с этим было принято решение провести еще 3 курса химио-иммунотерапии - Динутуксимаб, Иринотекан, Темодал – и после этого повторить ПЭТ-КТ.
Результаты обсуждения и результаты лечения были предоставлены матери пациента. Мы также обсудили дополнительные варианты лечения, в случае если не будет ответа на дальнейшее лечение - например, другая химиотерапия в сочетании с антителами или радиотерапия MIBG – в Израиле ее не проводят.
Сейчас самочувствие хорошее, нормальный стул, нормальный аппетит, температуры нет.
Медикаментозное лечение – Респирин профилактически, витамин Д.
Осмотр:
Общее состояние отличное.
Сердце и легкие – без особенностей.
Живот мягкий, безболезненный, не вздут, опухоль не пальпируется.
Центральный катетер сегодня тщательно промыли, но кровь взять не удалось - ввели урокиназу в предыдущий визит, и это не помогло.
Планируется сделать снимок катетера и, если он в норме – вновь ввести урокиназу на более длительный срок.
Лабораторные исследования:
ОАК – тенденция к повышению показателей, проведение лечения возможно.
Биохимия – результаты еще не готовы.
Планируется снимок центрального катетера и введение урокиназы.
По просьбе матери, проведение терапии запланировано на воскресенье - в аптеку было отправлено электронное письмо.

Следующий визит: 11.12.2022.

Цель визита:

Прием в институте детской гемато-онкологии (прием с 07:00 до 08:00)

Химиотерапия: Иринотекан и Темодал.

Лечение в условиях стационара (приглашен на 07:00 – 08Ж00)

Затем:

Динутуксимаб

Гематология:

ОАК 85025

Биохимия: Полный биохимический анализ крови 80053

Магний

Эндокринология

Витамин Д 82307

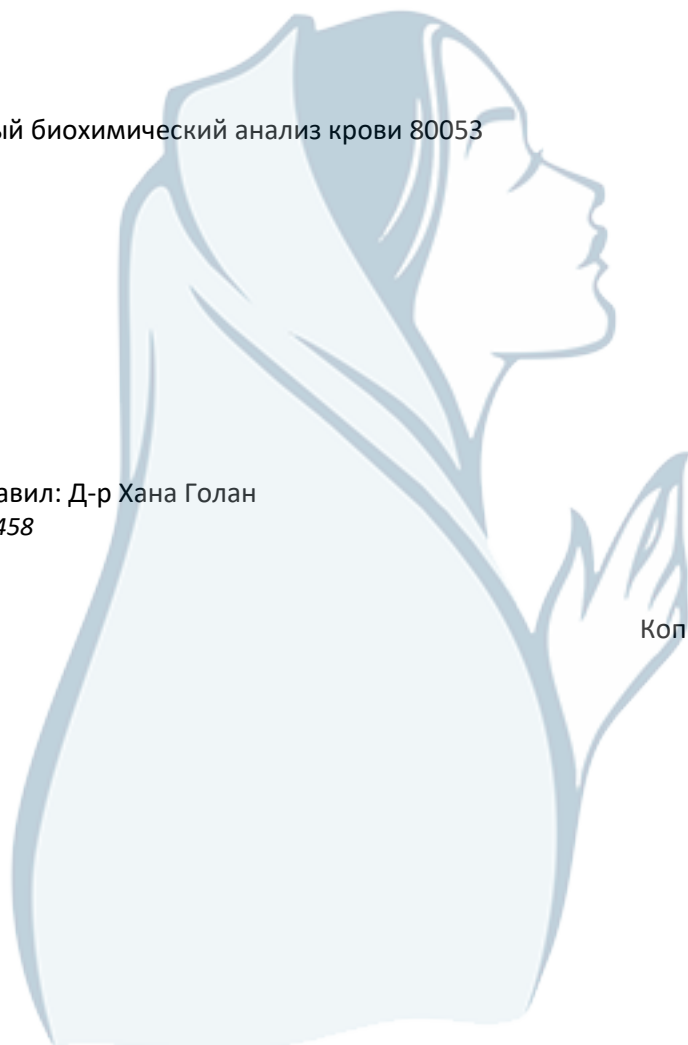
Коагуляция:

D-димер 85362

Заключение составил: Д-р Хана Голан

Мед. лицензия: 22458

08.12.2022



Копия соответствует оригиналу

Перевела Елена Бобяк